



ΓΕΝΙΚΟ ΝΟΣΟΚΟΜΕΙΟ

ΚΛΙΝΙΚΗ/ΤΜΗΜΑ:

ΑΡ.ΜΗΤΡΩΟΥ ΑΣΘΕΝΟΥΣ:

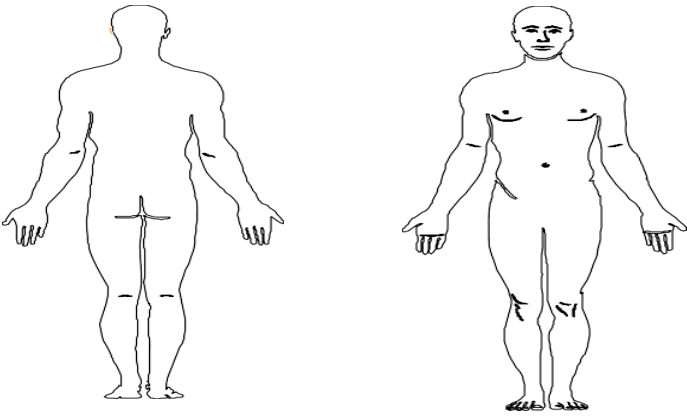
ΑΡ.ΘΑΛΑΜΟΥ: ΚΛΙΝΗ:

ΚΑΤΑΓΡΑΦΗ ΕΛΚΩΝ ΠΙΕΣΗΣ

ΣΤΟΙΧΕΙΑ ΑΣΘΕΝΟΥΣ

Επώνυμο:	Όνομα:	Πατρώνυμο:
Ημερομηνία Γέννησης:	Ηλικία:	
Διάγνωση:	Συνοδές Παθήσεις:	
Ημερομηνία εισαγωγής:	Εξόδου:	Ημερομηνία Εκτίμησης: Επανεκτίμησης:

ΕΚΤΙΜΗΣΗ ΚΑΤΑΚΛΙΣΗΣ

ΠΕΡΙΒΑΛΛΟΝ ΔΕΡΜΑ:	ΑΠΩΛΕΙΑ ΔΕΡΜΑΤΟΣ:	□ ΝΑΙ □ ΟΧΙ	ΣΗΜΕΙΑ ΚΑΤΑΚΛΙΣΕΩΝ 
	ΧΡΩΜΑ:	□ ΕΡΥΘΡΟ	
		□ ΚΥΑΝΟ	
		□ ΑΛΛΟ	
	ΣΤΕΓΝΟ:	□ ΝΑΙ □ ΟΧΙ	
	ΥΓΡΟ:	□ ΝΑΙ □ ΟΧΙ	
	ΟΙΔΗΜΑΤΩΔΕΣ:	□ ΝΑΙ □ ΟΧΙ	
	ΣΚΛΗΡΟ:	□ ΝΑΙ □ ΟΧΙ	
	ΘΕΡΜΟ:	□ ΝΑΙ □ ΟΧΙ	
	ΨΥΧΡΟ:	□ ΝΑΙ □ ΟΧΙ	

ΝΕΚΡΩΜΕΝΟΙ ΙΣΤΟΙ:	□ ΝΑΙ □ ΟΧΙ	ΕΣΧΑΡΑ: □ ΝΑΙ □ ΟΧΙ
ΕΞΙΔΡΩΜΑ:	□ ΟΡΩΔΕΣ □ ΟΡΟΑΙΜΑΤΗΡΟ □ ΠΥΩΔΕΣ	
ΟΣΜΗ:	□ ΝΑΙ □ ΟΧΙ	
ΠΟΝΟΣ:	□ ΝΑΙ □ ΟΧΙ	

ΣΤΑΔΙΑ ΕΛΚΩΝ ΠΙΕΣΗΣ (ΔΙΕΘΝΗΣ ΤΑΞΙΝΟΜΗΣΗ ΕΡΥΑΡ)

ΤΑΞΙΝΟΜΗΣΗ

ΣΤΑΔΙΟ	ΟΡΙΣΜΟΣ	ΠΕΡΙΓΡΑΦΗ	1ο έλκος	2ο έλκος	3° έλκος
1	Ερύθημα χωρίς επαναφορά σε δέρμα που δεν έχει λύση της συνέχειας	Δυσχρωμία δέρματος, θερμότητα, οίδημα και σκληρία ειδικότερα σε άτομα με πιο σκούρο δέρμα	□	□	□
2	Μερικού πάχους απώλεια δέρματος	Επηρεάζει την επιδερμίδα, το δέρμα ή και τα δύο. Το έλκος είναι επιφανειακό και εμφανίζεται κλινικά σαν εκδορά ή σαν φλύκταινα	□	□	□
3	Ολικού πάχους απώλεια δέρματος	Περιλαμβάνει επίσης καταστροφή του υποδόριου ιστού που μπορεί να επεκταθεί προς τα κάτω αλλά όχι διαμέσου της υποκείμενης περιτονίας	□	□	□
4	Εκτεταμένη βλάβη	Νέκρωση ιστών, βλάβη στο μυ ,στα οστά ή στις υποστηρικτικές δομές με ή χωρίς ολικού πάχους απώλεια δέρματος	□	□	□
5	Ασταδιοποίητο	Ολικού πάχους απώλεια ιστού ή δέρματος αγνώστου βάθους. Το έλκος είναι πλήρως καλυμμένο με εσχάρα	□	□	□
6	Υποψία βλάβης εν τω βάθει ιστών	Μωβ ή κυανέρυθη εντοπισμένη περιοχή δυσχρωματισμού του επιπολούς δέρματος ή φυσαλίδα γεμάτη με αίμα εξαιτίας βλάβης των υποκείμενων μαλακών μορίων. Οι παρακείμενοι ιστοί μπορεί να είναι σφικτοί, μαλακοί, εύθρυπτοι, ψυχροί ή	□	□	□

